



Vaskulitiden des Kindes- und Jugendalters

Johannes-Peter Haas

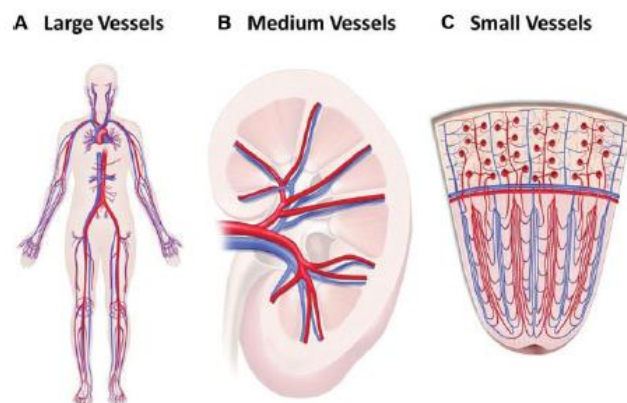
Deutsches Zentrum für Kinder- und Jugendrheumatologie

Garmisch-Partenkirchen

Vaskulitiden, d.h. Erkrankungen, die durch einen entzündlichen Prozess an den Gefäßen vermittelt werden sind bei Kindern und Jugendlichen deutlich seltener als bei Erwachsenen. Eine Ausnahme bilden die Purpura Schönlein-Henoch (PSH) und das Kawasaki Syndrom (KS), zwei prognostisch zumeist gut verlaufende Vaskulitiden, die ausschließlich bei Kindern beobachtet werden.

Die Einteilung von Autoimmunvaskulitiden erfolgt generell noch immer nach der sog. Chapel-Hill Nomenklatur [25]. Grundlage der Unterteilung ist die Zuordnung einzelner Erkrankungen nach der Art und Größe, der von der Vaskulitis betroffenen Gefäße (siehe Abbildung 1, 2).

Abbildung 1: Einteilung der Gefäßgrößen in der Chapel-Hill Nomenklatur [25]



Die Niere dient als Beispielorgan zur Untergliederung in mittlere und kleine Gefäße

Die im Text genannten Klassifikationskriterien entsprechen denen der EULAR/PReS [36, 41], bzw. der ACR [16, 35] (siehe Tabellen). Vaskulitiden erfordern immer ein multidisziplinäres Versorgungskonzept.

Eine neue Gruppe von Vaskulitiden sind die monogenetischen Formen einer Vaskulitis: *Deficiency of adenosine deaminase 2* (DADA2), *STING-associated vasculitis of infancy* (SAVI) und die Haploinsuffizienz A20 (HA20).

Im Folgenden können nur ausgewählte Erkrankungen und hier auch nur Therapieprinzipien skizziert werden. Die Therapie des einzelnen Patienten sollte immer von einem erfahrenen Team unter Berücksichtigung des individuellen Befallsmusters und der Risikofaktoren, geplant und durchgeführt werden.

Kommunizieren sie bei einem Verdachtsfall frühzeitig mit einem Zentrum, damit schon bei der Diagnostik entscheidende Weichen gestellt und so ggf. Komplikationen vermieden werden können. Therapieentscheidungen sollten immer auf Basis möglichst aller verfügbaren Befunde erfolgen. Hier können die Beobachtungen des Haus-/Kinderarztes von großer Bedeutung sein.

Abbildung 2: Einteilung der Vaskulitiden nach Gefäßgrößen [25]

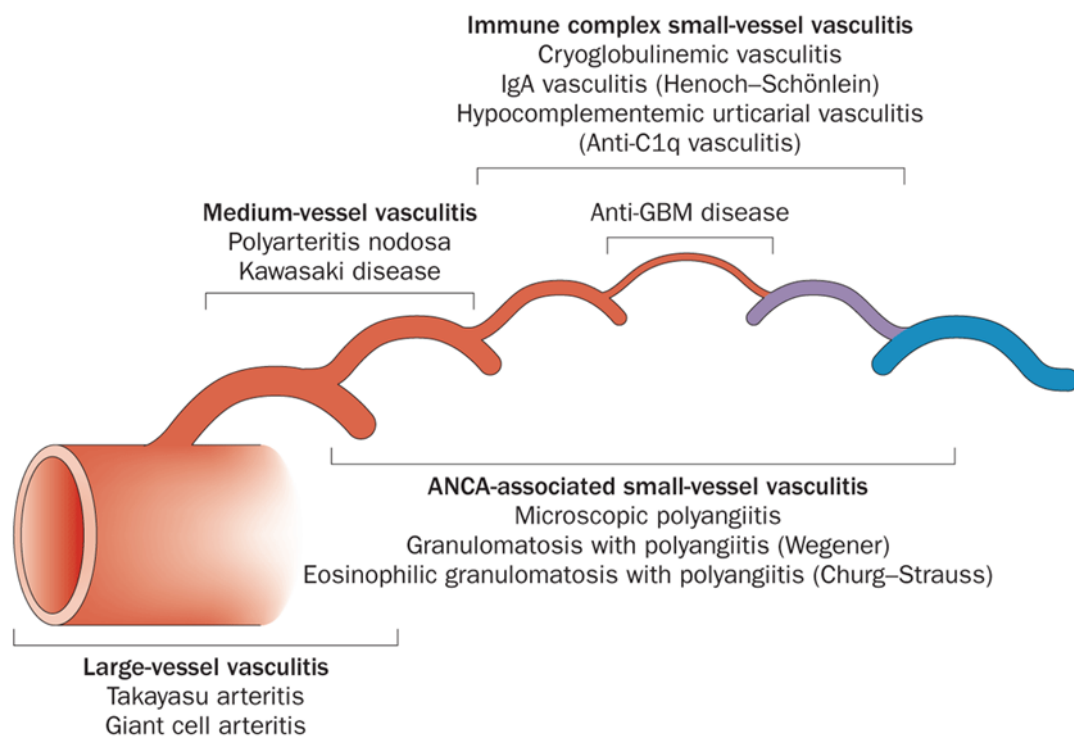


Tabelle 1: EULAR/PReS Klassifikation kindlicher Vaskulitiden

	Empfohlene Lit.
I. Vaskulitis vorwiegend der großen Gefäße	
- Takayasu Arteriitis	[7]
II. Vaskulitis vorwiegend mittelgroßer Gefäße	[21]
- Kindliche Polyarteritis nodosa (cPAN)	[15]
- Kutane Polyarteritis	[19]
- Kawasaki Syndrom (KS)	[6, 18, 23]
III. Vaskulitis vorwiegend der kleinen Gefäße	[5]
a. Granulomatös	
- Granulomatöse Polyangiitis (GPA, früher Morbus Wegener)	[4, 5, 22, 36, 41]
- Churg-Strauss Syndrom (CSS)	[16]
b.. nicht-granulomatös	
- mikroskopische Polyangiitis	[3]
- Purpura Schoenlein-Henoch (PSH)	[5, 9, 13, 24, 43]
- isoliert kutane leukozytoklastische Vaskulitis	[26]
- hypokomplementämische urtikarielle Vaskulitis (HUV)	[32]
IV. Andere Vaskulitiden	[34]
- Morbus Behçet (MB)	[35]
- Sekundäre Vaskulitis (Hypersensitivitätsvaskulitis): Parainfektios (z.B. HBV), arzneimittelinduziert, malignom- assoziiert	[28]
- Vasculitis im Verlauf von kindlichen Kollagenosen: insb. jSLE, jDM	[10, 31], [44]
- Isolierte Vaskulitis des ZNS (jCV)	[47]
- Cogan Syndrom	[37]
- Unklassifiziert	

Insgesamt sind Patienten mit einer systemischen Vaskulitis auch ohne Therapie in erhöhtem Maße infektionsgefährdet (Komplementmangel etc.). Die zumeist notwendigen immunsuppressiven Therapien steigern dieses Risiko ggf. noch. Daher ist eine individualisierte Infektionsprophylaxe [45, 46] und die sachgerechte Impfung [33] der Patienten extrem wichtig, um schwere, z.T. tödliche Infektionskomplikationen zu vermeiden.

Tabelle 2: Empfohlene Untersuchungen bei Vaskulitisverdacht

<i>Untersuchung</i>	<i>Besonders aussagefähig bei</i>
Basislabor:	
- Differentialblutbild	CSS, HV (Eos↑)
- CRP, BKS	
- Harnstoff, Kreatinin	GN
- ASAT, ALAT	
- CK	Myositis, jDM
- Gerinnung	
- Urin-Status	GN: Hämato-/Proteinurie
Differenziallabor:	
- ANA	
- dsDNA-AK	jSLE
- Rheumafaktor	cPAN
- c-ANCA, PR3-ANCA	GPA, CSS
- Komplement C3, C4	HUV, jSLE
- Antiphospholipid-AK	APS
- β2-Glycoprotein	
- Faktor VIII-ass. Ag	
- Zirkulierende Immunkomplexe	TA
- Immunglobuline IgA, IgM, IgG, IgE	TA, PSH, CSS
- LDH, Neopterin	Muskel-, Darmbeteiligung
- Calprotectin im Stuhl	Darmbeteiligung
- Sammelurin (GFR)	GN
- ADA2 Enzymaktivität	DADA2
- Genetik	DADA2, SAVI, HA20
Bildgebung:	
- Sonographie:	
a. Abdomen	Darmperforation, Hepatosplenomegalie
b. Nieren	TA, GN (v.a. nekrotisierende)
c. Herz	KS
d. Große Gefäße	TA
- Röntgen Thorax	CSS, GPA
- MRT:	
a. Angio-MR	TA, cPAN, jCV
b. ZNS	jCV, zerebraler SLE
- CT:	
a. Thorax	CSS, GPA, cPAN
b. Nasennebenhöhlen	GPA
Biopsie:	
- Nieren	GN
- Nasenschleimhaut	GPA
- Lunge	GPA, CSS
- Haut/Gefäße	Kutane Formen
Andere:	
- Kapillarmikroskopie	
- Lungenfunktion	CSS, GPA, cPAN
- Blutdruckmessung (alle Extremitäten)	TA
- Augen inclusive Hintergrund	Cogan, MB
- Hörtest	Cogan
- Photographische Dokumentation Hautbefunde	

WICHTIG: Für die erforderliche Diagnostik ausschlaggebend sind Anamnese und klinischer Befund. Daraus resultieren Verdachtsdiagnose bzw. die wichtigsten Differentialdiagnosen

Basisdiagnostik bei V.a. kindliche Vaskulitis

Prinzipiell ist eine akute, z.T. fulminante (z.B. PSH, KS), aber auch eine schleichende, unspezifische Erstmanifestation (z.B. TA, cPAN) möglich. Einige Erkrankungen haben Differentialdiagnosen, die einen pädiatrischen Notfall darstellen oder können selbst als Notfall imponieren (z.B. zerebrale Vaskulitis). So muss beispielsweise bei Patienten mit einer unklaren Purpura zunächst eine Meningokokkenmeningitis und eine bedrohliche Thrombozytenstörung (Thrombopenie, Thrombozytenfunktionsstörung) ausgeschlossen werden. Besteht der Verdacht auf eine kindliche Vaskulitis lohnt es sich zumeist die Anamnese nochmals zu erheben. Dabei sollte insbesondere nach früheren Episoden einer Fatigue, unklarem Fieber, Infektionserkrankungen, eingenommenen Medikamenten, Leistungsverlust, muskulären und neurologischen Symptomen, Hauterscheinungen, auffälligen Urinbefunden, Sinusitis und Lungenproblemen gefragt werden. Wichtig ist es die berichteten Symptome auch zeitlich möglichst genau einzuordnen. Hautbefunde sollten photographisch dokumentiert werden, um sie im weiteren Verlauf objektiv vergleichen zu können. Tabelle 2 fasst die wichtigsten Untersuchungen bei Verdacht auf kindliche Vaskulitis zusammen.

Takayasu Arteriitis

Die TA hat eine Inzidenz von ca. 2/Mio./J. und befällt vor allem junge Frauen (2te und 3te Dekade). Sie ist durch eine segmentale, granulomatöse Inflammation aller drei Wandschichten der Aorta und ihrer Hauptäste gekennzeichnet. Eine Hypergammaglobulinämie und der Nachweis von zirkulierenden Immunkomplexen (ZIK), sowie Anti-Aorta-AK (anti-Endothel, Anti-HSP u.a.) charakterisieren sie als Autoimmunerkrankung. Die Konkordanz in Zwillingen und die HLA Assoziationen (nur in Asien und Indien nachgewiesen) sprechen für ein genetisch determiniertes Risiko.

Tabelle 3: Klassifikationskriterien: Takayasu Arteriitis (TA)

*HK: Pathologische Angiographie (konventionell, CT, MRT) der Aorta und ihrer Hauptäste
PLUS eines der vier NK*

NK:

- Geminderte periphere arterielle Pulse und/oder Claudicatio
- Blutdruckdifferenz > 10mm Hg zur Gegenseite
- Auskultatorische Nebengeräusche über Aorta und ihren Hauptästen
- Bluthochdruck

Klinik: Es werden eine frühe *noch nicht pulslose systemische* und eine späte, *okklusive Phase* unterschieden. Anfangs imponieren erhöhte Temperaturen, Krankheitsgefühl, Nachtschweiß, Gewichtsverlust, Arthralgien und Fatigue. Diese initiale systemische Phase dauert etwa drei Monate. Danach erfolgt eine spontane Remission oder es beginnt die chronische *okklusive Phase* mit Obliterationen in Aorta und großen aortennahen Gefäßen. Jetzt treten geminderte oder komplett fehlende Extremitätenpulse, Auskultationsgeräusche, Hypertonie (Konsequenz einer Beteiligung den aa. renalis; die glomerulären Schäden bei der TA sind ischämischer Natur), mesenteriale Angina, Retinopathie, Raynaudsyndrom und neurologische Symptome (Ischämie-bedingte Verwirrung, Krämpfe, Amaurose) auf.

Diagnostik: Es gibt keine spezifischen Labortests zum Nachweis einer TA. Wichtig ist vor allem die Gefäßdarstellung durch: konventionelle Angiographie, Angio-MRT, PET (gute Methode zum Nachweis aktiver Entzündungsprozesse) und Sonographie.

Therapieprinzip: Bei der TA kommen operative und medikamentöse Therapien zum Einsatz:

1. Medikamentös: Systemische Glucocorticoide (sGC), Methotrexat (MTX), Cyclophosphamid (CyP) und Mykophenolatmophetil (MMF) bilden das Rückgrat der immunsuppressiven Therapie. Patienten mit Hypertonus oder Herzinsuffizienz müssen entsprechend behandelt werden. Sildenafil hat sich bei der Behandlung ischämischer, digitaler Ulcera bewährt. Vielversprechend sind erste Fallberichte zum erfolgreichen Einsatz von Tocilizumab [27] bei der TA.
2. Indikationen für chirurgische Behandlung durch Stent-Implantation, Bypass-OP etc. sind: (i) Renovaskuläre Hypertonie, Aortenstenose, (ii) Endorganischämien, v.a. zerebrale Ischämie, (iii) Aortale oder Arterienaneurysmen.

Prognose: Serien von Kindern mit TA zeigen eine Mortalität bis 30%. Die Langzeitfolgen hängen von der Effektivität der Behandlung und dem Grad der Re-Perfusion der betroffenen Organe ab.

Kindliche Polyarteritis nodosa

Die cPAN ist eine nekrotisierende Vaskulitis mit Bildung aneurysmatischer Knötchen entlang der mittelgroßen Arterien, die z.T. auch kleine Arterien betrifft. Die Inzidenz der PAN bei Erwachsenen beträgt 2-9/Mio./J.; bei Kindern ist die Erkrankung entsprechend seltener. Die klinischen Hauptsymptome sind: Krankheitsgefühl, Fieber, Gewichtsverlust, Hauteffloreszenzen (Rötungen, Purpura, Livedo reticularis, akrale Nekrosen), Myalgien, Arthropathie, Bauchschmerzen, kardiale Ischämien, Hodenschmerzen und eine renale Beteiligung (Hämaturie, Proteinurie, ischämische Glomerulopathie, Hypertonie).

Tabelle 4: Klassifikationskriterien: cPAN

HK: Systemische Erkrankung mit einer Biopsie positiv für eine nekrotisierende Vaskulitis der mittleren und kleinen Gefäße ODER pathologische Angiographie (konventionell, CT, MRT)

PLUS zwei NK

NK:

- Hautbeteiligung: (Livedo reticularis, subkutane Knoten, andere Läsionen)
- Myalgie und/oder Muskelschwäche
- Bluthochdruck
- Mono- oder Polyneuropathie
- Nephritis und/oder GFR < 50%
- Hodenschmerzen oder –schwellung
- Symptome einer Organbeteiligung (Gastrointestinal, kardial, pulmonal, ZNS)

Diagnostik: Neben allgemeinen Entzündungszeichen ist eine positive Hepatitis-B Diagnostik bei Erwachsenen mit einer PAN typisch. Dies ist bei Kindern eher die Ausnahme. Positive ANCA sind möglich sollten jedoch auch an eine GPA denken lassen. In der Hautbiopsie findet sich die typische Histologie mit Fibrinoidnekrosen in den Wänden mittlerer und kleiner Arterien. Die Nierenbiopsie ist meist nicht hilfreich. Gefäßdarstellungen durch: konventionelle Angiographie, Angio-MRT und Sonographie können kleinere Aneurysmen häufig nicht darstellen, helfen jedoch die relevanten großen Aneurysmen zu sichern.

Therapieprinzip: Bei der cPAN werden zur Remissionsinduktion sGC mit CyP kombiniert. Eine Erhaltungstherapie ist mit MTX, MMF und CSA möglich. Erste Erfahrungen mit Rituximab (RTX) und anti-TNF α -Therapien zeigten in Einzelfällen Erfolge bei Kindern und Jugendlichen. Plasmaaustausch wurde in schwersten Fällen erfolgreich eingesetzt [17].

Prognose: Bei Patienten mit cPAN kann durch eine erfolgreiche Therapie eine Dauerremission erreicht werden. Die Mortalität wird bei Kindern insgesamt bei um die 10% angenommen, liegt bei schwerem Befall jedoch bei über 30%. Die Langzeitmorbidität hängt von den betroffenen Gefäßen und der Schädigung der Organe in deren Versorgungsgebiet ab.

Kawasaki Syndrom

Das KS ist eine selbst-limitierende systemische Vaskulitis mit Befall vorwiegend der mittelgroßen Arterien und einem Beginn zw. 3ten Monat und 5ten Lbj. (Mittel 18-24 Mo.). Es ist die zweithäufigste Vaskulitis im Kindesalter, mit einer Inzidenz bei europäischen Kindern unter 5 Jahren von ca. 8/100.000/J. Die höhere Inzidenz bei Asiaten (Japan 138/100.000), der Nachweis assoziierter Genmarker (z.B. FCGRA2 u.a.) und die Jungenwendigkeit weisen auf

genetische Prädispositionsfaktoren hin. Ohne dass ein ursächlicher Keim nachgewiesen werden konnte, scheinen Infektionserkrankungen allgemein eine Triggerfunktion zu haben. Die akute Klinik des KS ist schwer verlaufenden Infektionserkrankungen, v.a. viralen Infekten in dieser Altersgruppe sehr ähnlich, weshalb die Differentialdiagnose manchmal schwierig ist. Aufgrund der Gefahr von Aneurysmenbildung insbesondere an den Koronarien ist eine frühzeitige koronar-protective Therapie mit IVIG (siehe unten) jedoch essentiell. Unbehandelt entwickeln ca. 20% der Patienten Koronaraneurysmen.

Klinisch imponieren beim KS anhaltendes Fieber (HK > 5 Tage), sowie ein polymorphes Exanthem, palmo-plantares Erythem, Konjunktivitis, Lippen- und Schleimhautsymptome (Lacklippen, Erdbeerzunge, oropharyngeale Inflammation), zervikale Lymphadenopathie, Ödeme und Hautschuppung im Bereich der Akren. Die Symptome treten zumeist nicht alle gleichzeitig sondern auch sequentiell auf, was die zügige Diagnostik zusätzlich erschwert. Die Kinder sind neurologisch sehr irritabel und können Zeichen einer aseptischen Meningitis (ggf. Krampfanfälle, Ataxie und Enzephalopathie mögl.) zeigen. Klinische Komplikationen können eine Arthritis, Uveitis, Pneumonitis, Gastroenteritis (bis hin zur ischämischen Darmnekrose), ein Gallenblasenhydrops und eine Nierenbeteiligung (Pyurie, Proteinurie, tubulo-interstitielle Nephritis) sein.

Tabelle 5: Klassifikationskriterien: Kawasaki Syndrom (KS)

<i>HK: Fieber über mehr als 5 Tage</i>	
<i>PLUS vier NK</i>	
NK:	
-	Veränderungen an den Extremitäten oder der Perinealregion
-	Polymorphes Exanthem
-	Bilaterale Konjunktivitis
-	Lippen und Rachenbeteiligung: Injektion an der oralen und pharyngealen Mucosa
-	Zervikale Lymphadenopathie
<i>Bei Beteiligung der Koronararterien (echokardiographisch oder angiographisch) und Fieber genügen weniger als vier NK</i>	

Diagnostik: Es gibt keine spezifische Laboruntersuchung. Daher fußt die Diagnose auf einer unspezifischen Erhöhung der Entzündungsparameter und der klinischen Symptome. Laborbefunde sind Bestandteil der verschiedenen Scoring-Systeme zum Abschätzen des Risikos für die Entwicklung von Koronaraneurysmen und des Versagens auf die IVIG Therapie (ca. 20% d.F.).

Wichtig ist die Suche insbesondere von Koronaraneurysmen durch Sonographie (diagnostischer Standard), Angio-MRT oder Angiographie (beides nach Bedarf).

Therapieprinzip: IVIG haben nachgewiesenermaßen einen protektiven Effekt beim KS bezüglich der Entwicklung koronarer Aneurysmen. Sie sollten nach Etablierung der Diagnose in jedem Fall gegeben werden. Möglich ist eine Behandlung mit einer single-dose (2g/kg KG) oder an 4 Tagen (je 400mg/kg KG), wobei das single-dose Regime statistisch etwas besser abschneidet. Die Therapie mit IVIG sollte während der akuten Phase mit 30-50mg/kg Aspirin kombiniert werden. Je nach Risikostratifizierung [18] wird eine Erhaltungstherapie mit Aspirin (3-5mg/kg) für mind. 6 Wochen bis zu Jahren und bei fortbestehenden Aneurysmen eine anti-Koagulationstherapie empfohlen. sGC sollten bei IVIG-resistenten Patienten (Fieber und Inflammation bestehen < 48h nach IVIG weiter), Patienten mit besonders schwerem Verlauf und Patienten mit bereits bestehenden Aneurysmen bei Diagnosestellung und fortbestehender Inflammation gegeben werden. Während der Einsatz von Steroiden lange Zeit umstritten war wird aktuell eine kombinierte Initialbehandlung mit hochdosierten Steroiden und IVIG bei Hochrisikopatienten empfohlen [23].

TNF α -Blocker scheinen bei IVIG resistenten Verläufen des KS auf die akute Inflammation einen positiven Einfluss zu haben jedoch das Risiko für die Entwicklung von Koronaraneurysmen nicht zu senken [48]. Zum Einsatz von Tocilizumab liegen nur Fallberichte vor [27].

Prognose: Das KS ist eine selbstlimitierende Erkrankung. Unbehandelt liegt die Mortalität (meist kardial bedingt) bei 2-3%. Die Koronaraneurysmen zeigen zumeist eine Rückbildungstendenz, führen jedoch im Langzeitverlauf bei 20% der Patienten zu Stenosen. Männliche Patienten mit Aneurysmen nach einem KS haben im Langzeitverlauf ein mehr als 2-fach erhöhtes Mortalitätsrisiko i.V. zu gesunden Altersgenossen.

Granulomatöse Polyangiitis (Morbus Wegener)

Die GPA ist eine granulomatöse Entzündung der kleinen Gefäße mit oder ohne Nekrosen und im Kindes- und Jugendalter sehr selten Die Erkrankung kann im Prinzip jedes Organ betreffen, geht aber typischerweise mit einer Beteiligung der Atemwege (oberer Atemweg: v.a. Nasenschleimhaut (35%), untere Atemwege: Lunge (87%)) und der Nieren (53%, typisch FSNGN) einher. Wichtige Manifestationen sind außerdem: ZNS (12%), Haut (53%), Augen (53%), Gelenke (53%) seltener auch Gastrointestinaltrakt, Herz und periphere Nerven.

Tabelle 6: Klassifikationskriterien: GPA

<i>Beginn vor dem 18ten Lbj., mindestens drei von sechs Kriterien</i>
<ul style="list-style-type: none">- Pathologische Urinbefunde: Hämaturie und/oder Proteinurie- Biopsie (Nasenschleimhaut, Lunge oder Niere*) positiv für Granulome- Chronische Sinusitis- Subglottische, tracheale oder endobronchiale Stenosen- Pathologischer Röntgenthorax oder Thorax-CT- PR3-ANCA oder MPA-ANCA positiv
<i>*Bei Nierenbeteiligung: nekrotisierende pauciimmune GN</i>

Diagnostik: Typisch für die GPA ist der Nachweis zytoplasmatisch lokalisierter cANCA (PR3-ANCA). Die CSS typischen pANCA (MPO-ANCA) können jedoch bei GPA Patienten ebenfalls gefunden werden. Wichtig ist der Nachweis einer typischen Histologie (Biopsie: Nasenschleimhaut, Niere und /oder Lunge). Bildgebende Verfahren helfen das Ausmaß des Lungen- Sinus-, Orbital- und ZNS-Befalls zu sichern.

Therapieprinzip: Bei der GPA kommen abhängig vom Befallstyp verschiedene medikamentöse Therapiestrategien zum Einsatz. Bei Nieren-, ZNS- und bedrohlichem pulmonalen Befall werden sGC mit CyP kombiniert. Erste Erfahrungen mit Rituximab (RTX) und MMF zeigen gute Ergebnisse bei Nieren- und Lungenbefall [39]. Anti-TNF α -Therapien zeigten ebenfalls Erfolge bei Kindern und Jugendlichen. MTX hat sich bei limitierten Verläufen zur Dauertherapie bewährt. Bei Beteiligung der oberen Atemwege sollte eine Dauertherapie mit Cotrimoxazol erfolgen. Neben einer Infektionsprophylaxe hat das Medikament offenbar bei der GPA auch einen positiv-immunmodulierenden Effekt.

Prognose: Die GPA hat im Kindesalter eine Langzeitmortalität von über 10%. Die FSNGN hat bezüglich der Nierenfunktion eine schlechte Prognose. Über 40% der Patienten erleben innerhalb von 5 Jahren eine chronische Niereninsuffizienz. Hier werden neue Therapiestrategien unter Einsatz von Biologika hoffentlich die Situation verbessern.

Churg-Strauss Syndrom

Das CSS hat bei Erwachsenen eine geschätzte Inzidenz von 2/Mio./J. Bei Kindern ist die Erkrankung um ein Vielfaches seltener. Insgesamt sind weniger als 50 Fälle publiziert. Es handelt sich um eine eosinophile nekrotisierende Vaskulitis der kleinen Gefäße, die jedes Organ befallen kann. Typischerweise findet sich eine allergische Rhinitis ein Asthma bronchiale. Häufig finden sich Haut, Nieren, Herz (Perikarditis bei 50% der pädiatrischen Patienten), Gastrointestinaltrakt und ZNS-Beteiligung.

Tabelle 7: Klassifikationskriterien: Churg-Strauss Syndrom (CSS)

Beginn vor dem 18ten Lbj., mindestens drei von sechs Kriterien

- Asthma
- Eosinophilie (> 10 % im Diff. BB)
- Mono- oder Polyneuropathie
- Nichtfixierte pulmonale Infiltrate
- Akute oder chronische Sinusitis
- In der Biopsie extravaskuläre eosinophile Granulozyten um Arterien, Arteriolen und Venen

Diagnostik: Typisch für das CSS sind ein Asthma und der Nachweis von Eosinophilen und einem erhöhten IgE im peripheren Blut. Die bei Erwachsenen CSS typischen pANCA (MPO-ANCA) finden sich bei Kindern nur in einem Viertel der Fälle.

Therapieprinzip: Beim CSS werden sGC, in akuten Schüben IMPP eingesetzt. Bei CSS bedingter GN wurde CyP erfolgreich eingesetzt. Über erfolgreiche Therapie mit RTX und TNF α -Blockern existieren nur Einzelfallberichte [20, 39].

Prognose: Das CSS hat bei Erwachsenen eine 5-Jahresüberlebensrate von 75% und damit eine sehr ernste Prognose. Langzeitverläufe von Kindern liegen nicht in genügender Anzahl vor, aber Fallberichte legen eine ebenso ernste Prognose nahe. Häufig werden die Patienten steroidabhängig. Die Nierenbeteiligung kann zu einer CNl führen.

Purpura Schönlein-Henoch

Die PSH ist die häufigste kindliche Vaskulitis. Ihre jährliche Inzidenz für Kaukasier beträgt ungefähr 20/100.000. Sie betrifft typischerweise Haut (palpable Purpura v.a. untere Extremität und Po-Bereich), Darm (Bauchschmerzen, positiver Hämocult) und die Nieren (IgA-GN). Typischerweise treten Arthralgien, Arthritiden und periartikuläre subkutane Schwellungen auf. Komplikationen können ein ZNS-Befall (z.T. schwer zu beherrschende Krampfanfälle), ein pulmonaler Befall (Hämoptoe) und eine Orchitis sein.

Diagnostik: Die Diagnose wird in erster Linie klinisch gestellt. Es gibt keinen spezifischen Labortest. Das Serum-IgA ist in der Hälfte der Fälle erhöht; ANCA's können positiv sein. Bei Zeichen einer GN, eines nephrotischen Syndroms oder einer Niereninsuffizienz sollte eine Nierenbiopsie erwogen werden. Es zeigen sich FSGN oder eine RPGN mit typischen IgA-Ablagerungen, die auch in Hautbiopsien zu finden sind.

Therapieprinzip: Die Bauch- und Gelenksschmerzen bei der PSH sprechen zumeist gut auf Paracetamol an. Einige Tage Bettruhe sollten ebenfalls eingehalten werden. sGC reduzieren

ebenfalls die Bauch- und Gelenkschmerzen, haben jedoch keinen Effekt auf das Auftreten von Komplikationen wie eine renale Beteiligung und scheinen den Gesamtverlauf eher zu verlängern. Bei Vorliegen einer RPGN kommen sGC, CyP und Plasmaaustauschtherapie zum Einsatz auch wenn es bezgl. des Therapieerfolges keine kontrollierten Studien gibt. Bei FSGN oder NS kommen IMPP kombiniert mit CyP und einer nachfolgenden sGC und/oder AZA-Therapie zum Einsatz. Eine Alternative zum CyP scheint, wie bei anderen autoimmunen GN der Einsatz von RTX zu. Erste Kohortenstudien zeigen vergleichbare Erfolge [12]. In der Langzeitbehandlung wurde die nephroprotektive Wirkung von ACE-Hemmern nachgewiesen.

Tabelle 8: Klassifikationskriterien: Purpura Schönlein-Henoch (PSH)

<p><i>HK: Palpable Purpura PLUS ein NK</i></p>
<p>NK:</p> <ul style="list-style-type: none"> - Diffuse Bauchschmerzen - Jedwede Biopsie mit pos. IgA-Ablagerungen - Arthritis* oder Arthralgie - Glomerulonephritis
<p><i>*Akut unabhängig welches Gelenk</i></p>

Prognose: Je ein Drittel der Kinder ist für 14 Tage, bis zu 4 Wochen oder länger symptomatisch. Innerhalb der ersten halben Jahres haben bis zu 30% einen Rückfall. Eine renale Beteiligung haben bis zu 50% der Kinder, wobei hiervon 80% lediglich eine Hämaturie und/oder Proteinurie aufweisen, während 20% eine akute Nephritis und/oder ein nephritisches Syndrom entwickeln. Dauerhafte Nierenschäden (Hypertension, chronische Niereninsuffizienz bis zur Dialyse) entwickeln insgesamt 2% der PSH Patienten mit Nierenbeteiligung (Kinder mit PSH und Hämaturie/Proteinurie 5%, Kinder mit GN 20%).

Morbus Behçet

Der MB ist eine systemische Vaskulitis verursacht durch Immunkomplexe unter Beteiligung von Arterien und Venen aller Größen. Die Häufigkeit der Erkrankung schwankt regional (Frankreich Prävalenz 7/100000) und in einzelnen Ethnien. Die Erkrankung hat ein genetisch vermitteltes Risiko. Dies zeigt sich an der familiären Häufung und der Tatsache, dass bei MB-Patienten aus Mittelmeeranrainerländern in 80% d.F. HLA-B51 nachweisbar ist (Normalbevölkerung 20-26%). Neben Haut, Schleimhäuten, Augen und ZNS kann der MB bei arterieller Beteiligung Aneurysmen- und Stenosenbildung verursachen. Venöser Befall führt

zu einem erhöhten Thromboserisiko. Eine Nierenbeteiligung ist als GN, als Amyloidose, vaskuläre Nephropathie oder tubulointerstitielle Nephritis möglich. Im Langzeitverlauf ist die Entwicklung einer AA-Amyloidose möglich.

Diagnostik: Die Diagnose beruht auf der klassischen klinischen Trias. Es gibt keinen spezifischen Labortest. In 50% d.F. finden sich Anti-Endothel AK. Der Pathergie-Test ist typischerweise positiv. Die Bestimmung von HLA-B51 ist aufgrund der hohen Frequenz in der Normalbevölkerung nicht beweisend. Wichtig sind regelmäßige ophthalmologische Kontrollen.

Tabelle 9: Klassifikationskriterien: Morbus Behçet (MB)

<i>HK: Chronisch rekurrende orale Ulzera (mind. 3mal jährlich) PLUS zwei NK</i>
NK: <ul style="list-style-type: none">- Genitale Ulzera- Augenbeteiligung (häufig Panuveitis)- Hautläsionen (Erythema nodosum, Pseudofollikulitis, papulo-pustulöse z.T. akneforme Hauteffloreszenzen)- Positiver Pathergie-Test* (60-70%)
<i>*Injektion von 0,1ml NaCl am Unterarm. Positiv wenn nach 24-48h eine Papel > 2mm</i>

Therapieprinzip: Der extrem variable Verlauf erschwert generelle Therapieempfehlungen auf Basis von Studien. Bei schwerem Verlauf insbesondere Augen- und Nierenbeteiligung AZA bzw. anti-TNF α Blocker [2, 11, 14]. Colchizin wird traditionell häufig verwendet zeigte in kontrollierten Studien jedoch keine überragenden Effekte. Bei schwerem, mukocutanen Verlauf kann Thalidomid eine Therapieoption sein. GC kommen vor allem typisch (Haut, Auge) zum Einsatz. Bei einer ZNS Beteiligung werden IMPP empfohlen [29].

Prognose: Prognostisch nimmt die Aktivität des MB im Verlauf des Lebens ab. Die Letalität wird < 5% angegeben (v.a. Amyloidose und ZNS-Befall). Der Augenbefall ist prognostisch ernst und kann zur Erblindung führen.

Monogenetische Vaskulitiden

Deficiency of adenosine deaminase type 2 (DADA2): Diese kürzlich beschriebene monogenetische Erkrankung, basiert auf einer Defizienz der Adenosin Deaminase 2 (DADA2) und verursacht ein der PAN ähnliches Erkrankungsbild und sollte bei allen frühkindlichen zerebralen Insulten differentialdiagnostisch abgeklärt werden [50]. Die autosomal-rezessiv vererbte Erkrankung manifestiert sich durch infantile zerebrale Insulte, Vaskulopathien, erhöhte Entzündungsparameter, Fieber, periphere Neuropathien, milde Immundefekte und

veränderliche zumeist niedrig-titrige Autoantikörper. Ursache ist eine *loss-of-function* Mutation im Gen *cat eye syndrome chromosome region candidate 1 (CECR1)*, das die Adenosin Deaminase 2 kodiert. Dies führt zu Endothelschädigungen und einer Reduktion anti-inflammatorischer Makrophagen [8]. Die Pathogenese ist jedoch noch nicht vollständig verstanden. Diagnostisch können die Bestimmung der ADA2 Enzymaktivität und Sequenzierung genutzt werden. Eine Therapie mit iTNF-alpha hat sich als relativ wirksam etabliert. Systematische Studien fehlen jedoch wegen der Seltenheit der Erkrankung.

STING-associated vasculitis of infancy (SAVI): Diese monogenetische auto-inflammatorische Erkrankung wird durch eine *gain-of-function* Mutation im Gen *TMEM173* verursacht. Dies führt zu einer erhöhten Freisetzung von Interferon1B (IFN1B) [30]. SAVI wird daher den Interferonopathien zugerechnet. Die Patienten zeigen vaskulitische Läsionen, und Pernio ähnliche Effloreszenzen an kälteexponierten Akren. Infarkte und Gangrän der betroffenen Finger und Zehen können die Folge sein. In Biopsien zeigt sich eine Kleingefäßvaskulitis mit einer auf die Kapillaren beschränkten Inflammation. Atypische Verläufe mit Entwicklung einer Lungenfibrose wurden beschrieben [38]. Die Therapie mit Janus Kinase Inhibitoren stellt bei dieser Erkrankung eine bezüglich der Pathophysiologie rationale Option dar. Eine Therapiestudie mit Baricitinib (JAK1/2 Inhibitor) wird derzeit durchgeführt [42].

Haploinsuffizienz A20 (HA20): Diese Erkrankung wird durch heterozygote Mutationen im *TNF alpha assoziierten Protein 3 (TNFAIP3/A20)* verursacht. Das Gen kodiert das NFκB regulierende Protein A20. Die Mutationen haben eine hohe Penetranz [49]. Die fehlende Suppression für NFκB Signale führt zur Steigerung intrazellulärer proinflammatorischer Prozesse, wie z.B. des NLRP3 Inflammasoms [40]. Die Erkrankung imponiert als atypisch verlaufender Morbus Behcet mit früher Manifestation von oralen, genitalen und intestinalen Ulzerationen. Therapiestudien fehlen bislang. Die wenigen publizierten Fälle wurden mit unterschiedlichen Zytokinantagonisten behandelt [1].

WICHTIG

Kindliche Vaskulitiden:

- sind mit Ausnahme der Purpura Schoenlein-Henoch und des Kawasaki-Syndroms insgesamt sehr selten
- können:
 - wie die Hypersensitivitätsvaskulitis vermeidbare exogene Ursachen haben
 - im Rahmen von Kollagenosen („vaskulitischer Verlauf“ JSLE, JDM) auftreten
 - lebensbedrohliche Verläufe haben
 - monogenetisch begründet sein
 - Organschäden; insbesondere an Nieren und Lunge verursachen
 - besonders im Initialstadium durch atypische Verläufe die Diagnostik erschweren
- stellen eine multidisziplinäre Herausforderung und erfordern die Miteinbeziehung entsprechender Spezialisten
- erfordern sowohl Diagnostik als auch Therapie besondere Erfahrung
- ***sollten in Zusammenarbeit mit einem kinderrheumatologischen Zentrum diagnostiziert und behandelt werden!***

Abkürzungen:

ACE	Angiotensin-converting-enzyme
Ag	Antigen
AK	Antikörper
ANCA	Antineutrophile cytoplasmatische Antikörper
APS	Antiphospholipid-Antikörper Syndrom
AZA	Azathioprin
cPAN	Kindliche Polyarteritis nodosa
CNI	Chronische Niereninsuffizienz
CSS	Curg-Strauss Syndrom
CT	Computertomographie
CyP	Cyclophosphamid
DADA2	Deficiency of adenosine deaminase 2
FSGN	fokal-segmentale proliferative GN
FSNGN	fokal-segmentale nekrotisierende GN
GN	Glomerulonephritis
GPA	Granulomatöse Polyangiitis
HA20	Haploinsufficiency of A20
HBV	Hepatitis B-Virus
HK	Hauptkriterium
HSP	Heat-shock protein
HUV	hypokomplementämische urtikarielle Vaskulitis
HV	Hypersensitivitätsvaskulitis
IMPP	intravenöse Methylprednisolon Pulse
IVIG	Intravenöse Immunglobuline
jCV	juvenile CNS Vaskulitis
jDM	juvenile Dermatomyositis
jSLE	juvenile Systemischer Lupus Erythematodes
KS	Kawasaki Syndrom
MB	Morbus Behçet
MMF	Mykophenolatmophetil
MRT	Magnetresonanztomographie
MTX	Methotrexat
NK	Nebenkriterium
NS	nephrotisches Syndrom
NSAR	nicht-steroidale Antirheumatika
PSH	Purpura Schönlein-Henoch
RPGN	rapid-progressive GN
RTX	Rituximab
SAVI	STING associated vasculitis of infancy
sGC	systemische Glucocorticoide
TA	Takayasu Arteriitis
ZIK	Zirkulierende Immunkomplexe
ZNS	Zentrales Nervensystem

Literatur:

1. Aeschlimann FA, Batu ED, Canna SW et al. (2018) A20 haploinsufficiency (HA20): clinical phenotypes and disease course of patients with a newly recognised NF- κ B-mediated autoinflammatory disease. *Annals of the rheumatic diseases* 77:728-735
2. Atienza-Mateo B, Calvo-Rio V, Beltran E et al. (2018) Anti-interleukin 6 receptor tocilizumab in refractory uveitis associated with Behcet's disease: multicentre retrospective study. *Rheumatology* 57:856-864
3. Bakkaloglu A, Ozen S, Baskin E et al. (2001) The significance of antineutrophil cytoplasmic antibody in microscopic polyangiitis and classic polyarteritis nodosa. *Archives of disease in childhood* 85:427-430
4. Bohm M, Gonzalez Fernandez MI, Ozen S et al. (2014) Clinical features of childhood granulomatosis with polyangiitis (wegener's granulomatosis). *Pediatric rheumatology online journal* 12:18
5. Brogan P, Eleftheriou D, Dillon M (2010) Small vessel vasculitis. *Pediatr Nephrol* 25:1025-1035
6. Brogan P, Levin M (2013) Intravenous immunoglobulin plus corticosteroids prevent coronary artery abnormalities in Kawasaki disease. *Evid Based Med* 18:217-218
7. Brunner J, Feldman BM, Tyrrell PN et al. (2010) Takayasu arteritis in children and adolescents. *Rheumatology* 49:1806-1814
8. Caorsi R, Penco F, Grossi A et al. (2017) ADA2 deficiency (DADA2) as an unrecognised cause of early onset polyarteritis nodosa and stroke: a multicentre national study. *Annals of the rheumatic diseases* 76:1648-1656

9. Chen O, Zhu XB, Ren P et al. (2013) Henoch Schonlein Purpura in children: clinical analysis of 120 cases. *Afr Health Sci* 13:94-99
10. Chiewchengchol D, Murphy R, Edwards SW et al. (2015) Mucocutaneous manifestations in juvenile-onset systemic lupus erythematosus: a review of literature. *Pediatric rheumatology online journal* 13:1
11. Chighizola CB, Ong VH, Meroni PL (2017) The Use of Cyclosporine A in Rheumatology: a 2016 Comprehensive Review. *Clin Rev Allergy Immunol* 52:401-423
12. Crayne CB, Eloiseily E, Mannion ML et al. (2018) Rituximab treatment for chronic steroid-dependent Henoch-Schonlein purpura: 8 cases and a review of the literature. *Pediatric rheumatology online journal* 16:71
13. Davin JC, Coppo R (2014) Henoch-Schonlein purpura nephritis in children. *Nat Rev Nephrol* 10:563-573
14. Deitch I, Amer R, Tomkins-Netzer O et al. (2018) The effect of anti-tumor necrosis factor alpha agents on the outcome in pediatric uveitis of diverse etiologies. *Graefes Arch Clin Exp Ophthalmol* 256:801-808
15. Dillon MJ, Eleftheriou D, Brogan PA (2010) Medium-size-vessel vasculitis. *Pediatr Nephrol* 25:1641-1652
16. El-Gamal Y (2008) Churg-strauss syndrome in the pediatric age group. *World Allergy Organ J* 1:34-40
17. Eleftheriou D, Brogan PA (2016) Therapeutic advances in the treatment of vasculitis. *Pediatric rheumatology online journal* 14:26
18. Eleftheriou D, Levin M, Shingadia D et al. (2014) Management of Kawasaki disease. *Archives of disease in childhood* 99:74-83
19. Fathalla BM, Miller L, Brady S et al. (2005) Cutaneous polyarteritis nodosa in children. *Journal of the American Academy of Dermatology* 53:724-728
20. Fina A, Dubus JC, Tran A et al. (2018) Eosinophilic granulomatosis with polyangiitis in children: Data from the French RespiRare(R) cohort. *Pediatr Pulmonol* 53:1640-1650
21. Gulati A, Bagga A (2010) Large vessel vasculitis. *Pediatr Nephrol* 25:1037-1048
22. Haas JP, Metzler M, Ruder H et al. (2002) An unusual manifestation of Wegener's granulomatosis in a 4-year-old girl. *Pediatric neurology* 27:71-74
23. Hospach A, Neudorf U, Kallinich T et al. (2013) Initiale Glukokortikoidtherapie beim Kawasaki-Syndrom. *Monatschr. Kinderheilkd.* 161:1037-1041
24. Hospach T, Huppertz HI (2011) [Henoch-Schonlein purpura : most frequent form of vasculitis in childhood and adolescence]. *Zeitschrift fur Rheumatologie* 70:829-837
25. Jennette JC, Falk RJ, Bacon PA et al. (2013) 2012 revised International Chapel Hill Consensus Conference Nomenclature of Vasculitides. *Arthritis and rheumatism* 65:1-11
26. Jessop SJ (1995) Cutaneous leucocytoclastic vasculitis: a clinical and aetiological study. *Br J Rheumatol* 34:942-945
27. Jung JY, Kim MY, Suh CH et al. (2018) Off-label use of tocilizumab to treat non-juvenile idiopathic arthritis in pediatric rheumatic patients: a literature review. *Pediatric rheumatology online journal* 16:79
28. Kaufmann J, Hein G, Stein G (2003) [Hypersensitivity vasculitis]. *Med Klin (Munich)* 98:19-29
29. Kone-Paut I (2016) Behcet's disease in children, an overview. *Pediatric rheumatology online journal* 14:10
30. Liu Y, Jesus AA, Marrero B et al. (2014) Activated STING in a vascular and pulmonary syndrome. *The New England journal of medicine* 371:507-518
31. Lourduoss C, Vollenhoven R (2014) Mycophenolate mofetil in the treatment of SLE and systemic vasculitis: experience at a single university center. *Lupus* 23:299-304
32. Martini A, Ravelli A, Albani S et al. (1994) Hypocomplementemic urticarial vasculitis syndrome with severe systemic manifestations. *J Pediatr* 124:742-744
33. Minden K, Speth F, Huppertz HI et al. (2014) [Immunization in children and adolescents with rheumatic and musculoskeletal diseases]. *Zeitschrift fur Rheumatologie* 73:878-889
34. Ozen S (2010) The "other" vasculitis syndromes and kidney involvement. *Pediatr Nephrol* 25:1633-1639
35. Ozen S, Eroglu FK (2013) Pediatric-onset Behcet disease. *Current opinion in rheumatology* 25:636-642
36. Ozen S, Pistorio A, Iusan SM et al. (2010) EULAR/PRINTO/PRES criteria for Henoch-Schonlein purpura, childhood polyarteritis nodosa, childhood Wegener granulomatosis and childhood Takayasu arteritis: Ankara 2008. Part II: Final classification criteria. *Annals of the rheumatic diseases* 69:798-806
37. Pagnini I, Zannin ME, Vittadello F et al. (2012) Clinical features and outcome of Cogan syndrome. *J Pediatr* 160:303-307 e301
38. Picard C, Thouvenin G, Kannengiesser C et al. (2016) Severe Pulmonary Fibrosis as the First Manifestation of Interferonopathy (TMEM173 Mutation). *Chest* 150:e65-71
39. Plumb LA, Oni L, Marks SD et al. (2018) Paediatric anti-neutrophil cytoplasmic antibody (ANCA)-associated vasculitis: an update on renal management. *Pediatr Nephrol* 33:25-39
40. Rajamaki K, Keskitalo S, Seppanen M et al. (2018) Haploinsufficiency of A20 impairs protein-protein interactome and leads into caspase-8-dependent enhancement of NLRP3 inflammasome activation. *RMD open* 4:e000740
41. Ruperto N, Ozen S, Pistorio A et al. (2010) EULAR/PRINTO/PRES criteria for Henoch-Schonlein purpura, childhood polyarteritis nodosa, childhood Wegener granulomatosis and childhood Takayasu arteritis: Ankara 2008. Part I: Overall methodology and clinical characterisation. *Annals of the rheumatic diseases* 69:790-797
42. Sanchez GaM, Reinhardt A, Ramsey S et al. (2018) JAK1/2 inhibition with baricitinib in the treatment of autoinflammatory interferonopathies. *The Journal of clinical investigation* 128:3041-3052
43. Sandrine B, Goebeler M (2014) Vasculitis in childhood - a dermatological approach. *J Dtsch Dermatol Ges* 12:124-129
44. Singh S, Suri D, Aulakh R et al. (2014) Mortality in children with juvenile dermatomyositis: two decades of experience from a single tertiary care centre in North India. *Clinical rheumatology* 33:1675-1679

45. Speth F, Wellinghausen N, Haas JP (2013) [Medicinal prophylaxis during intensified immunosuppression in children and adolescents : part 2]. *Zeitschrift fur Rheumatologie* 72:896-909
46. Speth F, Wellinghausen N, Haas JP (2013) [Screening investigations during intensified immunosuppression in children and adolescents. Part 1]. *Zeitschrift fur Rheumatologie* 72:814-821
47. Twilt M, Benseler SM (2014) Childhood inflammatory brain diseases: pathogenesis, diagnosis and therapy. *Rheumatology* 53:1359-1368
48. Xue LJ, Wu R, Du GL et al. (2017) Effect and Safety of TNF Inhibitors in Immunoglobulin-Resistant Kawasaki Disease: a Meta-analysis. *Clin Rev Allergy Immunol* 52:389-400
49. Zhou Q, Wang H, Schwartz DM et al. (2016) Loss-of-function mutations in TNFAIP3 leading to A20 haploinsufficiency cause an early-onset autoinflammatory disease. *Nature genetics* 48:67-73
50. Zhou Q, Yang D, Ombrello AK et al. (2014) Early-onset stroke and vasculopathy associated with mutations in ADA2. *The New England journal of medicine* 370:911-920